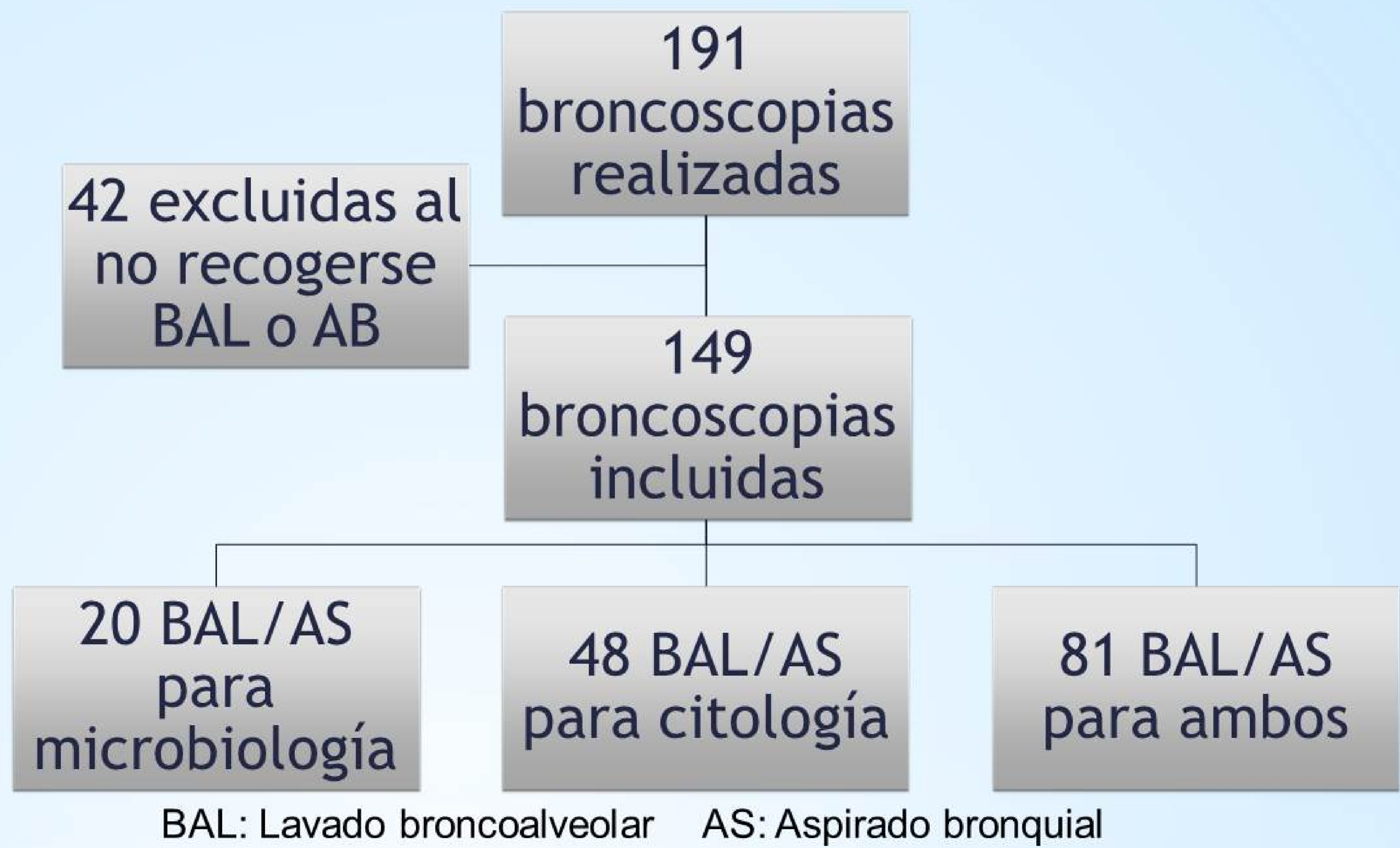

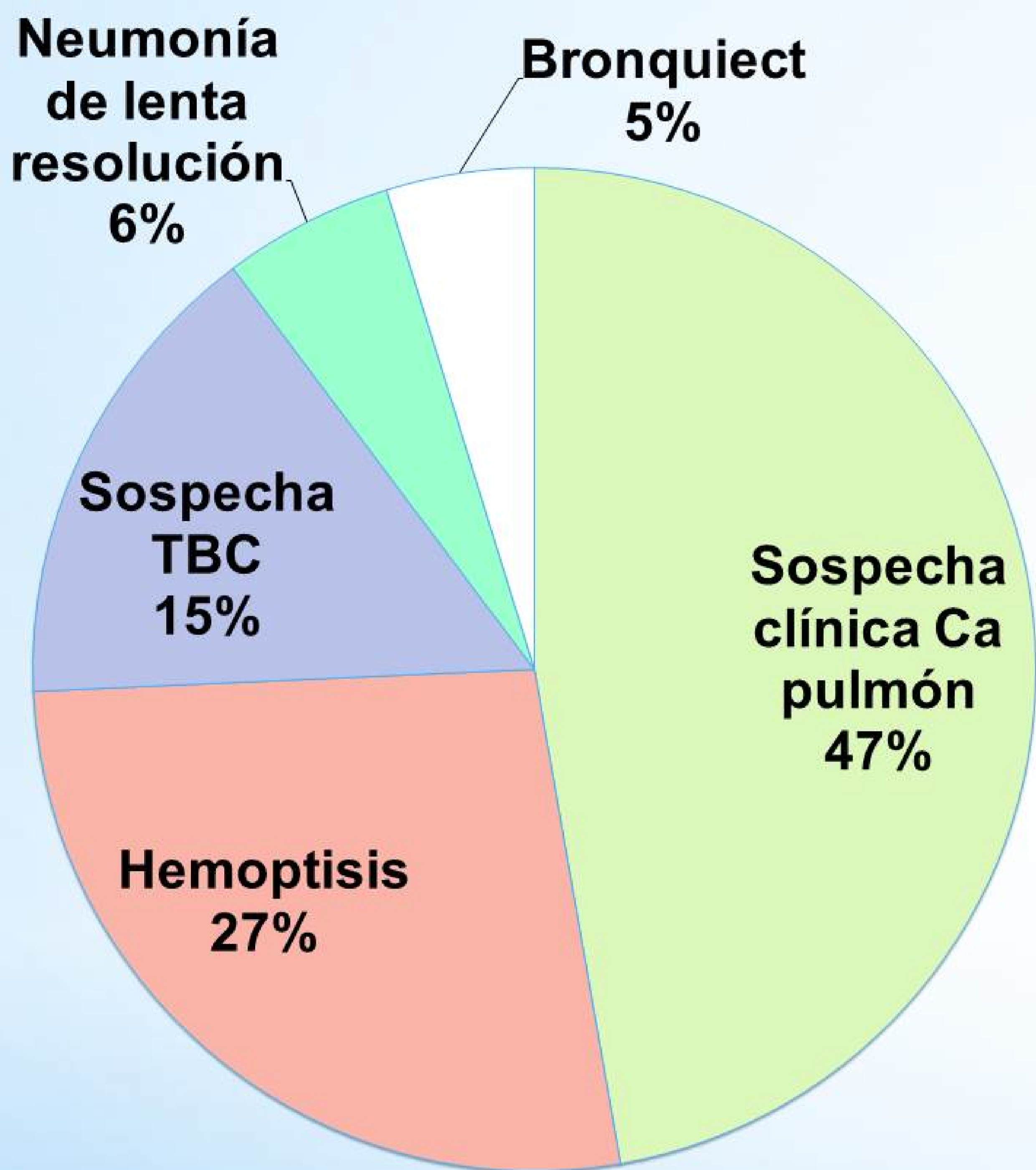
Lavado broncoalveolar y aspirado bronquial en los pacientes de un hospital comarcal en Inglaterra

Ortiz Comino, RM¹; Lynch, C¹; Sanchez Martinez, JA¹. ¹South Warwickshire Foundation Trust. UK

Análisis retrospectivo de las broncoscopias realizadas entre Dic'14 y Nov'15



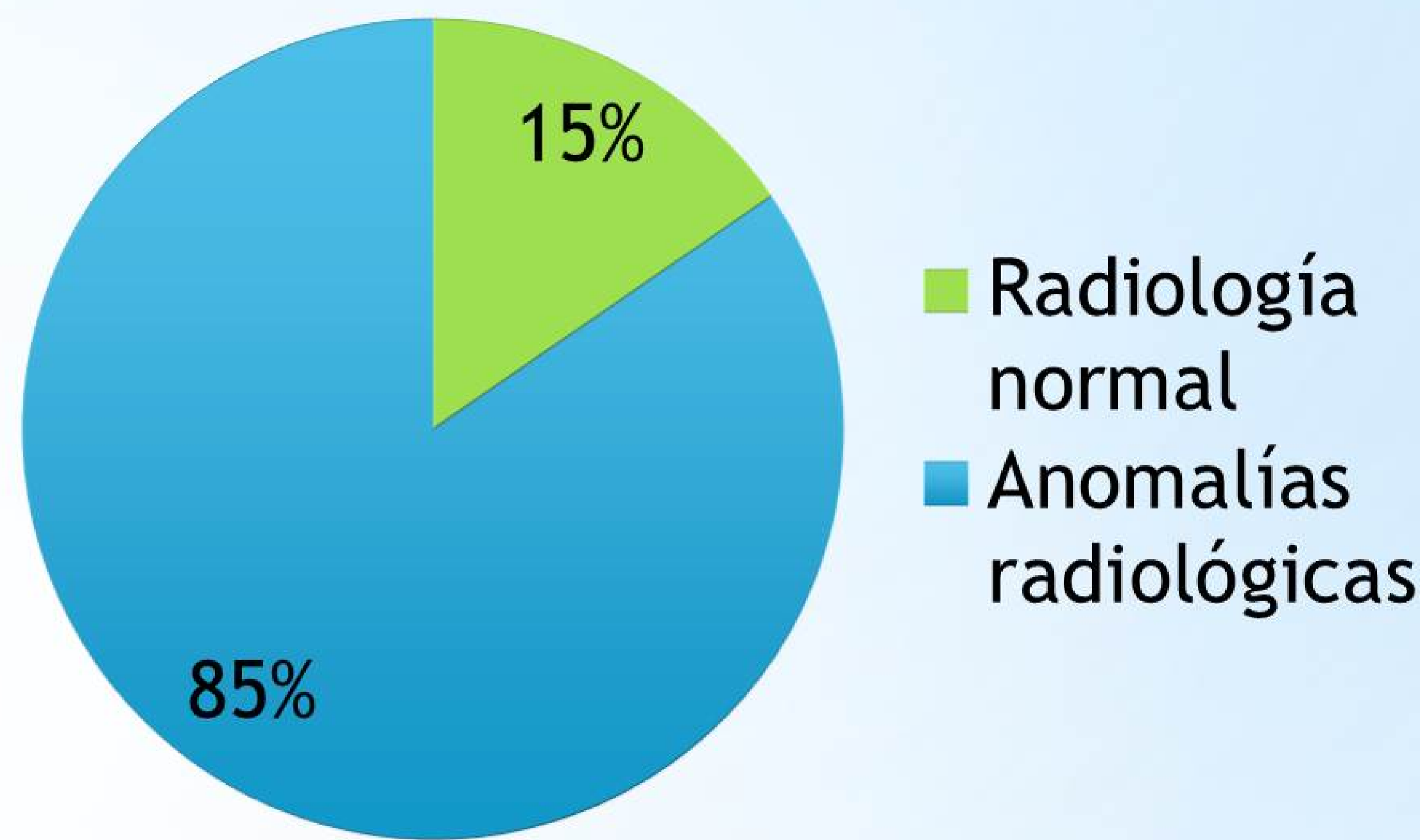
Indicaciones broncoscopias



71/149 pacientes no presentaron anomalías en la broncoscopia:

- 9/71 tuvieron algún resultado positivo en las muestras.
- 5/9 Citología positiva para Ca Pulmón
- 4/9 Cultivo positivo

TAC y Rx Torax Pre-Broncoscopia



Se realizó broncoscopia en 23 pacientes sin hallazgos radiológicos.

- La principal indicación en estos pacientes era presencia de hemoptisis (18/23).
- 18/18 presentaron cultivo y citología negativa.

- ✓ BAL/AS es una técnica frecuentemente utilizada en nuestro hospital.
- ✓ En los pacientes con hemoptisis y sin hallazgos radiológicos el BAL/AS no aportó información adicional y por tanto su indicación en estos pacientes es cuestionable.
- ✓ Cuando existen hallazgos radiológicos es importante la recogida de muestras durante la broncoscopia, incluso si ésta es anodina.