



## TRATAMIENTO ENDOSCÓPICO CON LÁSER EN LA ESTENOSIS TRAQUEAL IDIOPÁTICA: RESULTADOS A LARGO PLAZO EN 10 PACIENTES.

Consuegra Vanegas<sup>1</sup>, I. Vidal Garcia<sup>1</sup>, N. Uribe Giraldo<sup>2</sup>, S. Rodríguez-Segade Alonso<sup>2</sup> y C. Montero Martínez<sup>1</sup>.

<sup>1</sup>Servicio de Neumología. Instituto de Investigación biomédica de A Coruña (INIBIC). Complejo Hospitalario Universitario de A Coruña. España.

<sup>2</sup>Servicio de Neumología. Complejo Hospitalario de A Coruña. España.

**INTRODUCCIÓN:** La estenosis traqueal idiopática (ETI) es una enfermedad rara y se desconoce la etiología. El tratamiento puede ser quirúrgico o endoscópico.

- **OBJETIVO:** Resultados a largo plazo de 10 pacientes con estenosis traqueal idiopática tratados endoscópicamente con láser y dilatación con broncoscopio rígido (BR).

**MATERIAL Y MÉTODOS:** Revisión retrospectiva desde mayo de 2005 hasta octubre de 2015 se incluyeron 10 pacientes con estenosis traqueal idiopática.

Las estenosis fueron clasificadas en dos grupos: simples y complejas.

Todos los pacientes fueron sometidos a tratamiento endoscópico con Diomed láser y BR. La media de seguimiento fue de 3,5 años (rango de 1-9 años)

### RESULTADOS:

Tabla 1- Características demográficas y clínicas

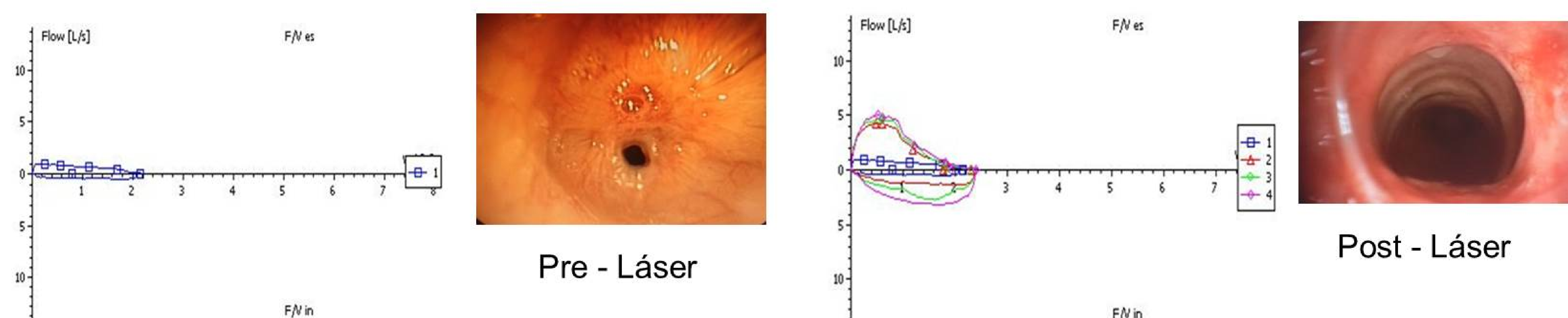
	NRO DE CASOS	PORCENTAJE (%)
Mujer/Hombre	10/0	
Edad	59 ±6	
Nunca fumadoras	10	100%
RGE	3	30%
SÍNTOMAS		
Disnea	10	100%
Tos	1	10%
Estridor	10	100%

Tabla 2- Tratamiento según el tipo de estenosis

TIPO DE ESTENOSIS	Nº DE SESIONES CON LÁSER DIOMED	INSTILACIÓN CON MITOMICINA	CIRUGÍA
Simple (n=9)	12	1	1
Compleja (n=1)	3	2	1

- 7 pacientes con curva normal  
- 30% Recidiva  
- Intervalo libre de enfermedad 1259 días

Figura 1- Evolución espirométrica y bronoscópica



**CONCLUSIONES:** El manejo endoscópico de la estenosis traqueal idiopática de tipo simple es una opción terapéutica eficaz a largo plazo. Es un procedimiento seguro y sin complicaciones. Se necesitan más estudios para valorar el papel de la mitomicina.